Imprimé avec le périodique *Journal d'Urologie*.
(Extrait du nº 12, tome 66, 1960, pp. 775-783.)

RÉSULTATS OBTENUS AVEC LA COLOCYSTOPLASTIE

(D'après 34 observations)

Par MM. José-Maria Gil VERNET, G. PEREZ-TRUJILLO, J. ESCARPENTER
V. GONZALES, J. CARRENO et E. VERGALLO (Barcelone)

Il ne fait pas de doute que l'entérocystoplastie constitue l'une des acquisitions récentes les plus importantes de la chirurgie urinaire : universellement admise, ses résultats comportent déjà la sanction favorable du temps.

Son histoire comporte plusieurs dates importantes :

1922 : Quand Schele publie sa thèse de doctorat sur les iléocystoplasties.

1950 : Quand Roger Couvelaire fait comprendre au monde urologique la valeur exceptionnelle et la place des entérocystoplasties.

1954 : Quand J. Cibert décrit la physiopathologie de la petite vessie tuberculeuse et préconise la cystectomie partielle du détrusor pathologique : détail technique d'importance décisive. Par la suite il présente la meilleure statistique mondiale d'iléocystoplastie.

1955 : Quand nous avons proposé à la Société de Chirurgie de Barcelone et en 1956 à la Société de Chirurgie de Marseille la substitution du côlon sigmoïde à l'intestin grêle, et que nous avons présenté les résultats obtenus avec la colocystoplastie.

Un an plus tard, dans le *Journal d'Urologie*, nous nous sommes élevés contre l'utilisation systématique de l'intestin grêle dans les entérocystoplasties. Nous reconnaissons que l'iléon, du fait de ses caractères anatomiques et physiologiques, était le segment intestinal le plus approprié pour les plasties de substitution de l'uretère.

Mais, à l'opposé, il nous apparaissait que c'était le côlon sigmoïde qui réunissait les meilleures conditions pour agrandir et encore plus pour remplacer la vessie. Déjà, dans des travaux antérieurs, nous avions apporté les arguments qui plaident en sa faveur et qui tiennent à sa valeur anatomique, fonctionnelle et biologique. L'intestin grêle étant en particulier dépourvu de sensibilité et de récepteurs spécifiques pour l'évacuation (Bracci). Mais, en fait, ce furent les résultats cliniques obtenus avec cette technique qui nous démontrèrent sur le plan pratique la grande supériorité de la colocystoplastie sur l'iléo-cystoplastie.

Beaucoup plus tard, et à la vue de nos résultats, René Küss, W. Gregoir, Bourque, entre autres, qui tous avaient une expérience importante de l'utilisation de l'iléon, abandonnèrent celle-ci quand il leur apparut qu'avec le côlon sigmoïde ils amélioraient notablement le résultat de leurs entérocystoplasties. Cette attitude fut adoptée par de nombreux autres urologues qui n'étaient pas très satisfaits de l'iléocystoplastie. Ainsi s'est développée une controverse sans cesse plus aiguë sur le segment intestinal le plus approprié pour ces plasties.

Sur le plan expérimental, une équipe de chercheurs de l'Université de New York, dirigée par Weinberg, mit fin à cette controverse lorsqu'ils pré-

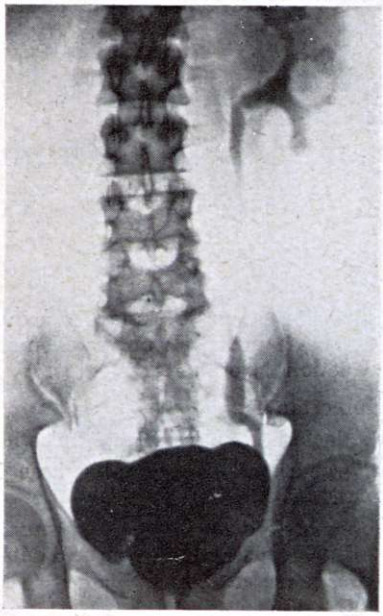

Fig. 1.

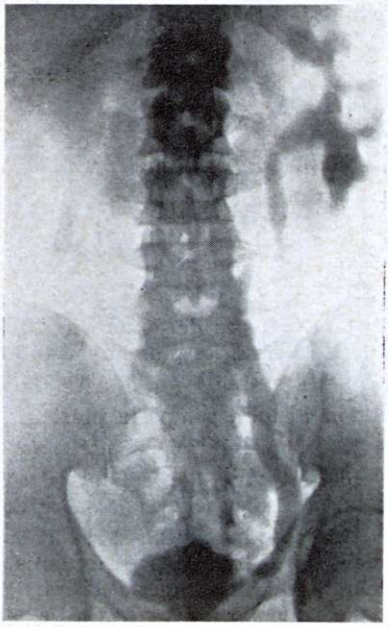

Fig. 2.

Fig. 1 (Obs. XXVI). — Cystographie rétrograde. Petite vessie tuberculeuse. Pollakiurie toutes les demi-heure ou heure. Rein droit exclu (pyonéphrite). Reflux vésico-urétéral gauche. Sclérose du col vésical.

Fig. 2 (Obs. XXVI). — Cystographie un an après l'opération. Un mois après la colocystoplastie néphrectomie droite et électro-résection transurétrale du col vésical. Miction toutes les deux ou trois heures. Persistance du reflux.

sentèrent en septembre 1959 à l'American College of Surgeons, les résultats comparatifs obtenus avec deux lots de chiens. Chez 25 chiens du premier groupe ils avaient remplacé complètement la vessie à l'aide de l'iléon et chez les 24 chiens du deuxième groupe ils l'avaient remplacée par le côlon sigmoïde : ils firent une étude comparative cystomanométrique, radiographique et électrolytique. A la fin ils injectèrent dans la vessie des isotopes traceurs radioactifs (Na 24) et mesurèrent la quantité absorbée.

Ces recherches prouvèrent que :

1° Le greffon colique était plus efficace dans les suites postopératoires du fait de sa meilleure tonicité et de sa meilleure contractilité ;

2° Sur le plan humoral, il n'y avait pas d'altérations électrolytiques chez les chiens greffés avec le côlon, alors qu'elles étaient très importantes chez les chiens greffés avec l'iléon ;

3° Le nombre de survivants était plus important dans le groupe de chiens avec vessie sigmoïde que dans le deuxième groupe ;

4° Les urographies étaient plus satisfaisantes chez les chiens du premier groupe (vessie sigmoïde) que chez ceux du deuxième groupe (vessie iléale).

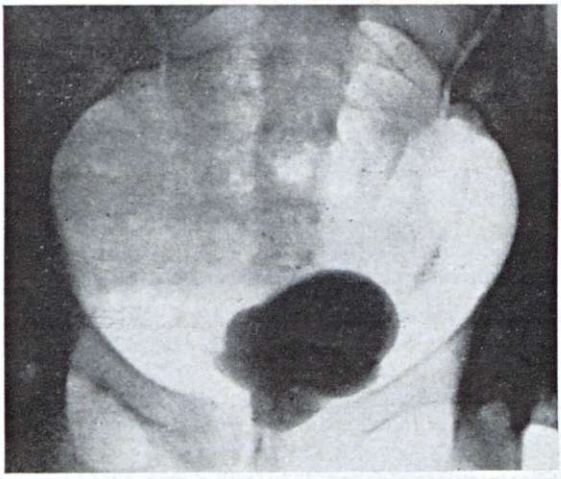

Fig. 3 (Obs. XXVII). — Cystographie rétrograde. Petite vessie tuberculeuse. Rein unique. Reflux urétéral. Pollakiurie toutes les dix minutes, avec brûlures à la miction.

Tableau de Weinberg.

	NOMBRE de chiens	NOMBRE de survivants	POURCENTAGE de survivants	POURCENTAGE DE U. I. V. post-opératoires satisfaisantes
Vessies iléales	25	14	56	45
Vessies sigmoïdes . .	24	17	71	90

Ces résultats obtenus par Weinberg et coll. sur le plan expérimental coïncident avec ceux, immédiats et éloignés, que nous avons obtenus auparavant et que la clinique a pleinement confirmés.

De même, dans la chirurgie reconstructive de l'appareil digestif, le côlon a supplanté le grêle dans les substitutions œsophagiennes, du fait des complications fréquentes observées avec le grêle telles qu'ulcère peptique et perforations.

Et c'est justement un point sur lequel il faut insister : on ne peut vraiment juger l'efficacité des différents types de greffons intestinaux que sur les opérations de substitution totale de la vessie (anastomose du greffon à l'urètre) puisque dans ces opérations le résultat fonctionnel dépend exclusivement du greffon lui-même, alors que dans les entérocystoplasties le résultat dépend plus de la vessie trigonale restante que du greffon lui-même.

Notre statistique clinique porte sur 34 cas de colocystoplasties réalisées pour différentes affections : petite vessie tuberculeuse, reflux, cystite interstitielle, graves fistules vésico-vaginales, vessie rétractée par sonde hypogastrique ouverte en permanence et vessie homogène, toutes affections bénignes. Les lésions malignes ne sont pas une indication à une entérocystoplastie mais à une substitution totale de la vessie par un greffon anastomosé à l'urètre (vessie artificielle).

Technique chirurgicale.

Dans 3 cas l'anastomose vésico-intestinale a été réalisée en terminolatérale. Dans les 31 cas restants l'anastomose a été faite en latéro-latérale extrapéritonéale.

Dans 2 cas seulement on a fait une résection du col vésical pour sclérose.

De façon générale, la technique suivie a été celle-là même que nous avons publiée antérieurement, avec les modifications suivantes que la pratique nous a démontré être utiles :

— Au début, la longueur du segment intestinal utilisé était d'environ 15 cm, mais l'expérience nous a montré qu'il est préférable d'avoir recours à des segments plus longs, de 22 à 24 cm environ, puisque la capacité anatomique du côlon est directement proportionnelle à sa capacité fonctionnelle.

— La muqueuse de la bouche anastomotique du greffon, comme celle de la vessie, est réséquée de 5 mm environ pour éviter leur ectropion sur la ligne d'anastomose vésico-colique, ce qui peut être une cause de fistule urinaire.

— Le classique drainage par lame de caoutchouc ou drain a été remplacé par le drainage aspiratif (méthode de Redon), grâce à quoi les suites opératoires ont été plus simples.

— La sonde urétrale est retirée vers le dixième jour, et il n'est pas conseillé de la laisser plus longtemps. Il est évident que le greffon prend bien avant.

Complications postopératoires.

Mortalité. — Dans notre statistique nous n'avons pas eu à déplorer de mort, alors que dans la plupart de nos cas la fonction rénale était notablement altérée et que dans 18 d'entre eux il s'agissait de reins uniques.

Fistules urinaires. — Nous en avons observé 3 cas. Dans les deux premiers la cause en fut probablement l'ectropion de la muqueuse colique sur la ligne d'anastomose vésico-colique et, dans le troisième cas, une cellulite pelvienne.

Deux cas guérirent spontanément après qu'on ait laissé la sonde urétrale pendant quinze et dix-huit jours. Le troisième cas guérit après réintervention.

Fistules stercorales. — Deux cas. Si, dans les deux cas, il s'agissait de malades ayant une insuffisance rénale grave et chez qui le côlon ilio-pelvien était plutôt court, la cause de la fistule fut néanmoins la tension au niveau de l'anastomose colo-colique. Dans les deux cas la guérison survint spontanément au bout de quinze à vingt-deux jours.

Nous n'avons observé aucun cas d'*iléus paralytique ni d'occlusion intestinale.*

Les fistules urinaires, aussi bien que les stercorales, furent observées parmi nos premiers cas et, de ce fait, elles sont peut-être imputables à une faute de technique chirurgicale.

Grâce à une technique plus minutieuse dans la réalisation de l'anastomose

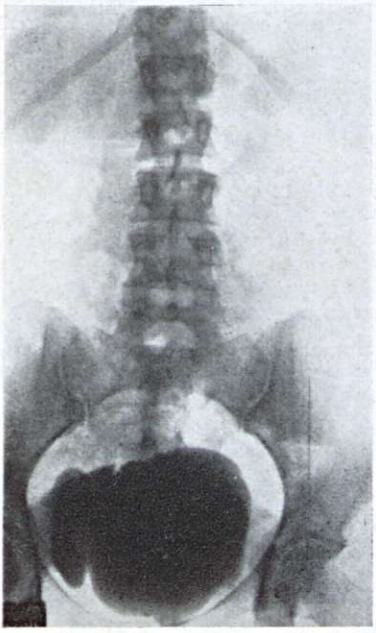

Fig. 4.

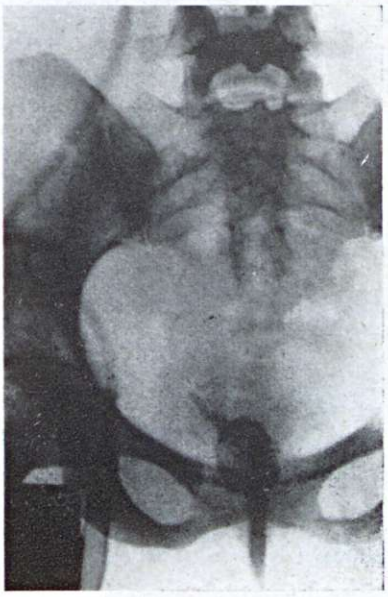

Fig. 5.

Fig. 4 (Obs. XXVII). — Cystographie un an après la colocystoplastie. Miction toutes les trois ou quatre heures. Disparition du reflux urétéral et des troubles à la miction.

Fig. 5 (Obs. XXX). — Cystographie rétrograde. Petite vessie tuberculeuse « microscopique ». Rein unique. Uretérostomie cutanée.

colo-colique et vésico-colique, grâce aussi à une meilleure connaissance de la chirurgie digestive, nous avons par la suite réussi à éviter toutes ces complications.

Dans aucun des cas qui comportent des suites postopératoires normales, nous n'avons observé de rétraction du greffon colique.

La rétraction du greffon dans le sens anatomique est totalement impossible ; mais lorsque survient, par contre, une fistule urinaire, la cellulite

pelvienne qui en résulte « fixe » le greffon, rendant difficile sa distension et diminuant par la suite sa capacité : sans doute s'agit-il là d'une des causes de la « pollakiurie résiduelle ».

Production de mucus. — Si ce n'est dans les premières semaines, elle disparaît pratiquement en quelques mois. La production de mucus par le greffon intestinal n'est pas physiologique, mais est l'expression de son intolérance à servir de réservoir urinaire, et traduit l'existence d'un processus inflammatoire que nous avons constaté lors de l'examen microscopique des biopsies.

Cliniquement, il existe un rapport direct entre la production de mucus et

Fig. 6.

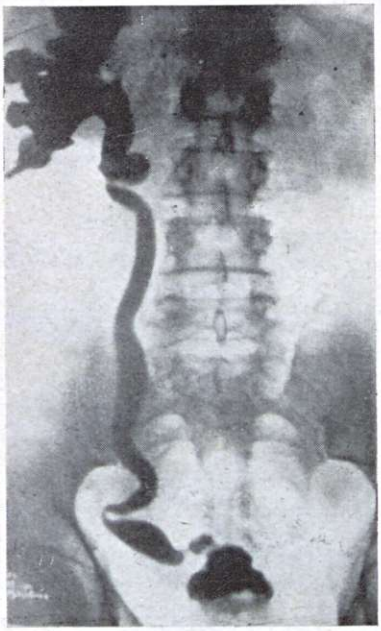

Fig. 7.

Fig. 6 (Obs. XXX). — U. I. V. un an après la colocystoplastie en termino-terminale. Miction toutes les deux heures.

Fig. 7 (Obs. XXXI). — Cystographie à travers la sonde de néphrostomie. Petite vessie tuberculeuse. Insuffisance rénale grave. Sténose urétérale basse. Pollakiurie toutes les dix minutes. Rein gauche exclu. Néphrostomie de décharge.

la fréquence des mictions. Relation de cause à effet comparable à celle de la pollakiurie dans les cystites.

La grande production de mucus par le greffon iléal et sa persistance sont des arguments supplémentaires contre son utilisation pour agrandir ou remplacer la vessie.

En résumé, la production de mucus est importante non seulement par le travail mécanique que suppose son expulsion par la vessie, mais encore par le fait qu'elle révèle une « entérite » par inadaptation du greffon à sa mutation fonctionnelle.

Altération électrolytique. — Tous nos opérés ont été suivis par des bilans urinaires périodiques et nous n'avons observé aucune altération électrolytique ni de soif vive, qui est le premier symptôme de la réabsorption et qu'on observe alors même que cette réabsorption ne perturbe pas encore l'ionogramme.

TABLEAU II.

Nombre total de colocystoplasties réalisées	34
Mortalité immédiate	0
Mortalité éloignée	0
Durée d'évolution	de 1 à ans
Echec	1

APPRÉCIATION DES RÉSULTATS.

Fonctionnement vésical. — Dans 29 cas la fonction vésicale est redevenue normale ou bien s'est considérablement améliorée.

La miction se fait en un seul temps, particulièrement dans les sigmoïdocystoplasties latéro-latérales, avec projection puissante du jet urinaire et ceci beaucoup mieux que dans les iléocystoplasties. Les anastomoses colo-vésicales en latéro-latérale donnent sensiblement de meilleurs résultats fonctionnels que celles en termino-latérales.

La puissance expulsive du greffon colique s'avère supérieure à la résistance sphinctérienne et, de ce fait, il n'est pas nécessaire de faire une résection du col s'il est normal. La dysurie, si fréquente dans les iléocystoplasties, est due à l'hypotonie du greffon iléal, ce qui oblige à réséquer le col vésical même normal afin d'établir un équilibre détrusor-sphincter. Aussi plutôt que de diminuer la force sphinctérienne est-il beaucoup plus logique d'augmenter la puissance du détrusor, ce que l'on obtient en utilisant le côlon.

De plus, l'électro-résection d'un col vésical normal peut laisser des séquelles à type d'éjaculation rétrograde, ce qui est très gênant chez les sujets jeunes.

Dans 29 cas la fréquence des mictions oscille entre deux et cinq heures.

Dans 5 cas persiste une pollakiurie résiduelle avec miction toutes les une ou deux heures, et encore, dans tous ces cas la colocystoplastie a-t-elle toujours apporté une amélioration à l'état intérieur ?

Cette pollakiurie résiduelle peut être due :

a) A la brièveté du greffon colique utilisé ou à sa « fixation », « pollakiurie par insuffisance » de la capacité volumétrique ;

b) A la persistance de lésions dans la vessie restante, « pollakiurie symptôme de cystite » ;

c) A l'excitabilité exagérée des neurones du réservoir « pollakiurie par hypersensibilité ou irritabilité vésicale ».

Nous avons constaté que plus était important le degré de sclérose de la petite vessie, meilleurs furent les résultats fonctionnels.

Dans aucune colocystoplastie en latéro-latérale nous n'avons observé de sténose de la bouche anastomotique.

Ce n'est que dans le premier cas (obs. II), où nous avions fait une anastomose termino-latérale, que la bouche anastomotique se sténosa, ce qui par la suite entraîna l'échec de la colocystoplastie.

Cet unique échec provient de ce que nous n'avions pas fait la cystectomie subtotale préalable.

La continence urinaire, tant diurne que nocturne, a été excellente dans

tous nos cas. Nous n'avons pas constaté de changement dans la perception du besoin d'uriner.

Un fait intéressant à signaler, c'est *la régénération partielle de la vessie à partir du trigone restant, quand la petite vessie ne présentait pas une sclérose trop importante.*

Etat rénal. — Pour pouvoir l'apprécier nous avons pratiqué périodiquement des urographies intraveineuses et des études de la fonction rénale. La plupart des malades présentaient une insuffisance rénale préopératoire avec

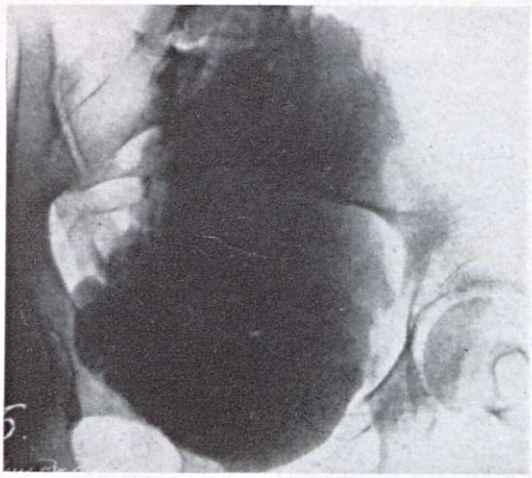

Fig. 8 (Obs. XXXI. — Cystographie un an après la colocystoplastie avec réimplantation urétérocolique par la méthode de l'anneau métallique. Il n'existe pas de reflux urétéral. Miction toutes les deux ou trois heures.

une urée sanguine oscillant entre 1,50 g et 3 g. Ce qui nous oblige, dans 6 cas, à une néphrostomie préalable. Cette dérivation était réalisée dans le double but d'améliorer la fonction rénale et de défonctionnaliser les voies excrétrices sous-jacentes afin de pouvoir réaliser la colocystoplastie à sec. L'urée est revenue en général à des chiffres normaux ou subnormaux. La récupération de la fonction rénale est liée au degré de néphrite interstitielle que présentaient les malades avant l'intervention.

L'U. I. V. a montré dans la plupart des cas la régression des dilatations urétéro-pyéliques avec disparition du reflux urétéral et des poussées de pyélonéphrite.

Ces faits vont à l'encontre de l'opinion de Truc pour qui le côlon ne doit pas être utilisé quand existe un reflux urétéral important. Bien plus, dans les substitutions totales de la vessie par greffon colique, le reflux urétéral apparaît systématiquement dans la quasi-totalité des cas, persiste durant des mois, pour disparaître ensuite totalement. Alors que selon l'hypothèse de Truc, c'est l'inverse qui devrait s'observer et le reflux urétéral devrait aller en augmentant.

Après une étude comparative entre les différents segments de l'intestin (iléon, cæcum et côlon iléo-pelvien) nous sommes également arrivés à la conclusion que quand une entérocystoplastie comporte une visée rénale (plastie de protection rénale) pour reflux urétéral, perte de la sensibilité

vésicale, etc., le côlon sigmoïde, grâce à des récepteurs spécifiques à l'évacuation, possède une sensibilité à la distension plus fine et plus sélective que l'iléon et de ce fait répond mieux à l'objectif de « protection rénale ».

Selon nous, l'iléon ne doit être utilisé dans aucun type de plastie vésicale.

Dans le cas où les voies excrétrices présentaient avant l'intervention des lésions anatomiques irréversibles, le reflux persista bien que modéré, avec amélioration de la fonction rénale. Dans aucun des cas de l'implantation urétérale à l'aide d'anneaux métalliques nous n'avons observé de reflux urétéral.

En définitive, *la colocystoplastie n'est une opération ni grave ni dangereuse pour le malade. Les suites opératoires ne sont ni longues ni compliquées.*

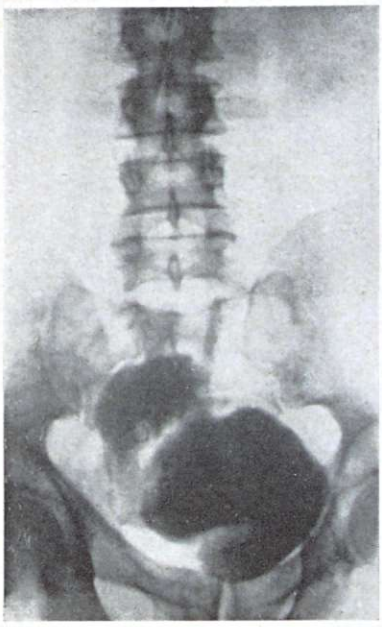

Fig. 9.

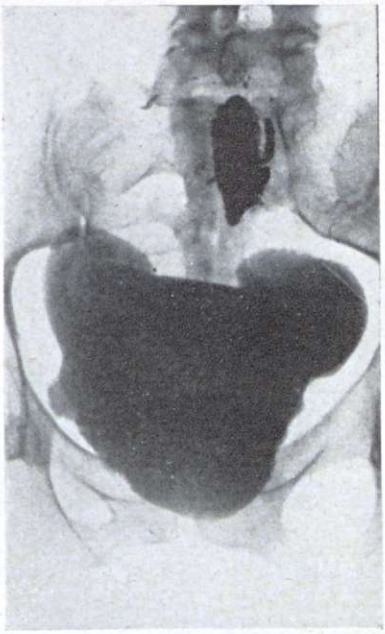

Fig. 10.

Fig. 9 (Obs. XXXIII). — Vessie neurogène (spina bifida). Incontinence d'urine par regorgement. Sclérose du détrusor.

Fig. 10 (Obs. XXXIII). — Cystographie rétrograde six mois après la colocystoplastie. Miction toutes les trois ou quatre heures. Résidu post-mictionnel 140 cm³.

L'étude radiographique de notre statistique de colocystoplasties pratiquées à l'Hôpital-Clinique de la Faculté de Barcelone pendant ces six dernières années est réduite du fait des impératifs de reproduction à quelques exemples. Les résultats globaux, immédiats et éloignés, sont hautement satisfaisants.

Pour terminer, nous voulons exprimer notre reconnaissance au Dr A. Steg pour sa précieuse collaboration à ces travaux.

(*Travail de la Clinique Universitaire d'Urologie de la Faculté de Barcelone* [Prof. S. Gil Vernet].)

Dépôt légal 1961. — 2e trimestre. — Numéro d'ordre 3447. — *Masson et Cie*, éditeurs, Paris.
Imprimé par l'Ancienne Imprimerie de la Cour d'Appel, 1, rue Cassette à Paris (France).
Printed in France. (51474)